

46. Fielmann Akademie Kolloquium

Gesundes Sehen

Mittwoch, 11. September 2019

Alles Möhre, oder was? 2

Ulrike Kierstein, B.Sc. Ökotrophologie, Zentrale für Ernährungsberatung e.V., Hamburg

Trainierbare Sehfunktionen 5

Dipl.-Optometristin (FH) Ivonne Krawczyk, M.Sc., Dozentin der Fielmann Akademie Schloss Plön

Lichtwirkungen aus Sicht der neuesten Medizinischen Forschung 9

Prof. Dr. med. Richard H. W. Funk, , Institut für Anatomie und Zellbiologie der TU Dresden, Präsident der Dresden International University

Allgemeinerkrankungen und Auge 13

Dr. rer. nat. Andreas Berke, Direktor der Höheren Fachschule für Augenoptik in Köln

Alles Möhre, oder was?

Ulrike Kierstein, B.Sc. Ökotrophologie, Zentrale für Ernährungsberatung e.V., Hamburg

„Möhren sind gut für die Augen“ – die meisten von uns lernen diesen Satz bereits in frühester Kindheit. Aber kann man mit Ernährung den Augen tatsächlich auf die Sprünge helfen?

Der Vortrag gibt Augenoptikern und Augenärzten einen kurzen Einblick in die Welt der Ernährung und jene Nährstoffe, die einen positiven Einfluss auf das Sehen haben. Eines vorweg: Kein Lebensmittel allein enthält alle Nährstoffe. Je abwechslungsreicher der individuelle Speiseplan gestaltet wird, desto geringer ist das Risiko einer Mangelernährung. Pflanzliche Lebensmittel wie Gemüse, Obst, Getreide und Kartoffeln liefern viele Nährstoffe und Ballaststoffe. Der Nährstoffbedarf des menschlichen Körpers lässt sich jedoch nicht ausreichend durch eine rein pflanzliche Ernährung decken. So enthalten zum Beispiel nur tierische Lebensmittel das Vitamin B12, welches der Körper unter anderem für Zellteilung und Blutbildung braucht. Es ist also sinnvoll, den Speiseplan durch tierische Lebensmittel wie Milch, Milchprodukte, Fisch, Fleisch und Eier zu ergänzen. Dies gilt sowohl für den Gesamtorganismus, als auch für die Besonderheiten des Nährstoffbedarfs der Augen.

Vitamin A und β -Carotin

Auf dem Speiseplan der Augen stehen Vitamin A und das Carotinoid β -Carotin ganz weit oben. Vitamin A bezeich-

net mehrere chemische Verbindungen, die als Retinoide bezeichnet werden. Zu dieser Gruppe gehört auch das Retinal, welches Bestandteil des Sehfärbstoffes der Photorezeptoren ist. Vitamin A ist vor allem in tierischen Lebensmitteln enthalten. Der beste Vitamin A Lieferant ist Leber. Vegetarier können zur Deckung ihres Retinal-Haushaltes auf β -Carotin-haltige Nährstoffe zurückgreifen. Hier sind vor allem getrocknete Aprikosen als reichhaltige Lieferanten zu nennen, gefolgt von den bereits zu Beginn angesprochenen Möhren. β -Carotin kann in all-trans-Retinal umgewandelt werden. Dieser Prozess ist jedoch nicht so effizient, wie die direkte Zufuhr von Vitamin A. Es muss etwa zwölfmal so viel β -Carotin wie Vitamin A aufgenommen werden, um die gleiche Wirkung zu erzielen. In Europa gibt es so gut wie keine Mangelgefahr für Vitamin A. Interessant für den Alltag ist zu wissen, dass Vitamin A als fettlöslicher Nährstoff optimal in Verbindung mit einer kleinen Menge Fett aufgenommen wird. Längeres Kochen, Sauerstoff und Licht schaden Vitamin A. Deshalb sollten Lebensmittel, die Vitamin A enthalten, ungeschält oder verpackt und dunkel – am besten im Kühlschrank – lagern.

Lutein und Zeaxanthin

Die Carotinoide Lutein und Zeaxanthin kommen in besonderer hoher Konzentration in der Makula lutea vor. Im Gegensatz zu β -Carotin können Lutein und Zeaxan-

thin aufgrund ihrer chemischen Bauweise nicht zu Vitamin A verstoffwechselt werden. Ihnen werden protektive Eigenschaften zugeschrieben. Der besondere Schutzbedarf der zentralen Netzhaut ist durch deren Aufbau begründet. In der Peripherie durchdringt das eintreffende Licht zunächst alle Schichten der Netzhaut, bevor es an den Photorezeptoren zu einem Rezeptorpotential umgewandelt wird. Die Netzhaut selbst wirkt wie ein Filter, der die Strahlungsmenge reduziert. Im Bereich der Makula lutea sind die inneren Netzhautschichten weitestgehend zur Seite gedrängt. Das Licht trifft daher unmittelbar auf die Photorezeptoren. Die hohe Konzentration von Lutein und Zeaxanthin wirkt wie eine „natürliche Sonnenbrille“. Beide Carotinoide haben ein Absorptionsmaximum bei etwa 445 nm bis 450 nm. Sie filtern also in erster Linie das hochenergetische kurzwellige Licht, welches die Bildung freier Radikale fördert.

Freie Radikale sind Atome, Ionen oder Moleküle mit einem ungepaarten Elektron. Sie sind somit höchst reaktiv und damit in der Lage biochemische Moleküle unseres Körpers chemisch anzugreifen. Freie Radikale schädigen eine Vielzahl zellulärer Strukturen und spielen eine entscheidende Rolle bei der Entstehung der altersabhängigen Makuladegeneration. Auch hier schützen die beiden Carotinoide Lutein und Zeaxanthin. Beide besitzen freie Bindungsstellen, die es ihnen ermöglichen, freie Radikale zu binden.

Obwohl Lutein und Zeaxanthin in der Makula lutea in hoher Konzentration vorkommen und ihnen wichtige physiologische Funktionen zugeschrieben werden, kann der Körper diese Stoffe nicht selbst bilden. Sie müssen mit der

Nahrung aufgenommen werden. Sie sind besonders in grünem Gemüse, wie Kohl und Spinat enthalten. Zeaxanthin findet sich darüber hinaus in Mais.

Vitamin C

Nicht nur die Carotinoide, sondern auch Vitamin C und E sind hervorragende Radikalfänger. Vitamin C findet sich insbesondere in den transparenten Medien der Augen. Die Vitamin C-Konzentration in Hornhaut, Glaskörper und Augenlinse ist um ein vielfaches höher als die des Blutes. Insbesondere Hornhaut und Augenlinse absorbieren den UV-Anteil der elektromagnetischen Strahlung und tragen so erheblich zum Schutz der Netzhaut bei. Gerade unter dem Einfluss kurzwelliger Strahlung entstehen freie Radikale, was den hohen Bedarf an Antioxidantien in diesen Geweben erklärt. Gute Vitamin C-Lieferanten sind Kartoffeln, Petersilie, Paprika und Zitrusfrüchte.

Omega-3-Fettsäuren

Die Omega-3-Fettsäuren gehören zu den mehrfach ungesättigten Fettsäuren. Der Körper kann Omega-3-Fettsäuren nicht selbst herstellen. Sie müssen über die Nahrung zugeführt werden. Es gibt drei verschiedene Arten Omega-3-Fettsäuren, sie unterscheiden sich durch ihre chemische Struktur und durch ihre natürlichen Bezugsquellen. Für die Netzhaut ist die Omega-3-Fettsäure Docosahexaensäure (DHA) von Bedeutung. Sie wird in die Zellmembranen der Photorezeptoren eingebaut. Bereits während der Schwangerschaft wird die Fettsäure DHA als Baustein in der Netzhaut des Kindes eingesetzt. Besonders reich an DHA ist Kaltwasserfisch, beispielsweise Hering,

Makrele oder Lachs.

Pflanzliche Omega-3-Fettsäuren, wie sie Leinsamen, Chiasamen und Walnüssen und deren Ölen vorkommen, können vom Körper zwar in DHA umgewandelt werden. Die Effizienz dieses Prozesses schwankt jedoch von Person zu Person sehr stark. Die Umwandlungsrate liegt bei nur etwa fünf bis zehn Prozent. Pflanzliche Omega-3-Fettsäuren sind daher eine gute Ergänzung zu den tierischen Omega-3-Fettsäuren, jedoch kein Ersatz.

Möhren alleine reichen nicht aus, um für die optimale Augengesundheit zu sorgen. Eine vollwertige, abwechslungsreiche Ernährung, wie sie die Deutsche Gesellschaft für Ernährung (DGE) empfiehlt, spielt auch für die Augen eine wichtige Rolle. Der perfekte Begleiter der gesunden Ernährung ist regelmäßige Bewegung.

Trainierbare Sehfunktionen

Dipl.-Optometristin (FH) Ivonne Krawczyk, M.Sc., Dozentin der Fielmann Akademie Schloss Plön

Sehtraining dient der Verbesserung visueller Funktionen. Es wird von unterschiedlichen Berufsgruppen eingesetzt. In der Augenoptik liegt das Haupteinsatzgebiet bei den Binokularstörungen, also bei Störungen der Vergenz, Akkommodation und/oder der Augenbewegungen. Es finden sich auch Trainingsansätze im Bereich der Sportoptometrie und Amblyopie. Sehtraining wird darüber hinaus in der Rehabilitation von Schlaganfallpatienten, Patienten mit Schädelhirntrauma oder zentralen Gesichtsfelddefekten verwendet. Kontrovers diskutiert wird der Einsatz bei Ametropien. Für viele der oben genannten Anwendungen finden sich Studien, die Verbesserungen, vor allem subjektiver Natur, nach einem Sehtraining zeigen. Den meisten Studien fehlt eine Kontrollgruppe, die notwendig ist, um die Effektivität des Trainings vom Placeboeffekt zu unterscheiden. Es stellt sich also die Frage nach der wissenschaftlichen Evidenz der verschiedenen Trainingsansätze. Für welche Anwendungen bisher eine wissenschaftlich belegte Wirksamkeit nachgewiesen werden konnte, soll im Folgenden aufgezeigt werden.

Das wohl in der Öffentlichkeit bekannteste Sehtraining geht auf den Augenarzt Bates zurück, der 1920 seine Theorien zu Fehlsichtigkeiten veröffentlichte. [1] Nach Bates waren Ametropien nicht Folge einer Diskrepanz zwischen Augenbaulänge und -brechwert sondern bedingt

durch eine falscherlernte Nutzung der äußeren Augenmuskeln. Bates Theorie kann heute als widerlegt betrachtet werden. Es gibt keine wissenschaftliche Evidenz, dass das Training nach Bates eine bestehende Ametropie verringern kann. [2] Nichtsdestotrotz finden Übungen nach Bates, zu denen das Palmieren und der große Schwung zählen, heute noch Anklang. Sie werden von deutschen Krankenkassen für die Reduzierung von Beschwerden am Bildschirmarbeitsplatz empfohlen.

Ein weiteres umstrittenes Einsatzgebiet von Sehübungen sind Kinder mit Lese-Rechtschreib-Problemen. Zu den häufigen Ursachen einer Lese-Rechtschreib-Problematik zählen Legasthenie und ADS/ADHS. Aber auch eine okuläre Lesestörung kommt als Ursache in Frage. Daher wird in der Leitlinie für Legasthenie ein Ausschluss der okulären Lesestörung vor Diagnosestellung gefordert. [3] Zu den Ursachen einer okulären Lesestörung zählen v.a. eine unkorrigierte Hyperopie, eine Konvergenz-und/oder Akkommodationsinsuffizienz.

Bei der Konvergenzinsuffizienz handelt es sich um eine Exophorie, die dadurch gekennzeichnet ist, dass sie in der Nähe stärker ausgeprägt ist als in der Ferne, der Konvergenznahpunkt nach hinten verlagert und die Konvergenzreserve für die Nähe reduziert ist. [4] Zu den subjektiven

Beschwerden zählen schnelle Ermüdung und Konzentrationsschwierigkeiten beim Lesen, auch wird das Gelesene schnell wieder vergessen. Die Prävalenz liegt bei circa fünf Prozent. [5] Damit zählt sie zu den häufigsten Binokularstörungen. In den USA wird schon seit Jahrzehnten mit großem Erfolg optometrisches Sehtraining bei Konvergenzinsuffizienz eingesetzt. Dieses zeichnet sich dadurch aus, dass es durch einen Spezialisten geleitet wird und aus Vergenz-, Akkommodations- und Augenbewegungsübungen besteht. Kritikern fehlte lange der wissenschaftliche Nachweis, dass ein optometrisches Sehtraining bei Konvergenzinsuffizienz wirksam ist. Diese Lücke hat die CITT-Studie 2009 geschlossen. Bei der CITT-Studie handelt es sich um eine randomisierte kontrollierte Studie mit Kindern mit symptomatischer Konvergenzinsuffizienz. Die Ergebnisse der Studie wurden in die Cochrane Datenbank für evidenzbasierte Medizin aufgenommen. Die Studie belegt, dass optometrisches Sehtraining signifikant besser ist als der von Augenärzten bevorzugte Pencil-Push-up Test, aber auch als ein Placebo-Training. [6] 73 Prozent der Kinder waren nach dem Training symptomfrei. Es zeigte sich eine signifikante Verbesserung des Konvergenznahpunktes und der Konvergenzreserve. Der Trainingseffekt war nach einem Jahr noch vorhanden. [4] Eine kürzlich veröffentlichte Studie zeigt objektive Verbesserungen der Vergenzgenauigkeit und –flexibilität. [7]

Neben der Konvergenz- kann auch eine Akkommodationsinsuffizienz, die durch einen reduzierten maximalen Akkommodationserfolg, Schwierigkeiten mit Minusgläsern bei der Messung der monokularen akkommodati-

ven Flexibilität und einen hohen MEM-Wert gekennzeichnet ist, eine okuläre Lesestörung hervorrufen. Bisher fehlt für die Akkommodationsinsuffizienz eine große kontrollierte Studie. Die CITT-Studie liefert auch hier erste Hinweise darauf, dass es durch optometrisches Sehtraining zu einer Verbesserung der Akkommodationsfähigkeit und –flexibilität kommt. [8] Die CITT-Studie zeigt, dass Konvergenz und Akkommodation trainiert werden können.

Ungeklärt ist weiterhin, ob ein optometrisches Sehtraining zu einer Verbesserung der Lesefertigkeiten bei betroffenen Kindern führt. Lese-Rechtschreib-Probleme können vielfältig sein und gemeinsam auftreten. Eine Studie von 2016 ergab, dass bei Kindern mit Sehstörungen ein ADHS fast doppelt so häufig vorkommt wie bei Kindern mit normalen Sehfunktionen. [9] Die Autoren gehen nicht von einem kausalen Zusammenhang aus sondern schlussfolgerten, dass möglicherweise eine Sehstörung fälschlicherweise zu einer ADHS Diagnose führte. Da die Symptome einer okulären Lesestörung sich mit denen einer Legasthenie oder ADS/ADHS überschneiden, sollte bei jedem Kind mit einem Lese-Rechtschreib-Problem eine Sehtest durchgeführt werden, der neben der Visusmessung und Refraktionsbestimmung eine Überprüfung der Akkommodation, Vergenz und Augenbeweglichkeit beinhaltet.

Ein Bereich in dem Sehtraining viel erforscht wurde und wird, ist die Amblyopie. Amblyopie ist das Ergebnis einer gestörten zentralnervösen visuellen Verarbeitung. Das Leitsymptom ist eine herabgesetzte Sehschärfe. Die wichtigsten Risikofaktoren sind Strabismus und Anisometropie.

Die Prävalenz liegt in Deutschland bei ca. 5,6 Prozent. [10] Die Wirksamkeit der Okklusionstherapie wurde in vielen Studien nachgewiesen. [11] Sie hat aber ihre Fallstricke. Dazu zählen die Compliance, eine relativ lange Behandlungsdauer, die Beschränkung auf Kinder und Jugendliche, keine Verbesserung im Binokularsehen und nur 60 Prozent der behandelten Kinder haben mit 15 Jahren einen Visus von 0,8. [12] Es bleibt also in einigen Fällen eine Amblyopie zurück. Daher wird intensiv nach neuen Trainingskonzepten gesucht. Die neuen Ansätze beruhen auf der Tatsache, dass der visuelle Kortex bis ins Erwachsenenalter eine neuronale Plastizität besitzt. Diese kann ausgelöst werden durch Stimulation oder durch Wahrnehmungslernen.

Bei der Stimulationstherapie werden vertikal ausgerichtete Sinusgitter mit horizontaler Driftbewegung in Kombination mit einem kindgerechten Videospiel eingesetzt. [13] Die Stimulationstherapie wird empfohlen, wenn mit Okklusion nicht die gewünschte Visusverbesserung erzielt wurde. Eine kleine klinische Studie zeigte keinen Effekt der Stimulationstherapie. [14]

Beim Wahrnehmungslernen können durch wiederholte Darbietung eines Sehreizes an der Wahrnehmungsschwelle Sehfunktionen trainiert werden. Dieses Konzept wird auch bei Sportlern oder in der Rehabilitation angewendet. Wichtig ist, dass die Verbesserung in der Regel spezifisch für die trainierte Sehaufgabe ist. Das Sehtraining sollte daher an die spätere Anwendung angepasst werden. Studien zum Wahrnehmungslernen mit erwach-

senen Amblyopen ergaben Verbesserungen der Sehschärfe und Kontrastempfindlichkeit. [15] Da die Studien keine Kontrollgruppen aufwiesen, sind weitere Studien nötig. Eine Sonderform stellt der binokulare Trainingsansatz dar, bei dem während des Trainings beide Augen geöffnet sind. Ziel ist es die interokulare Suppression des amblyopen Auges zu reduzieren und somit Stereopsis wiederherzustellen. Beim binokularen Training werden dem amblyopen Auge kontrastreichere Objekte dargeboten als dem visusbesseren Auge. [16] Eine kontrollierte Studie mit Kindern ergab vergleichbare Ergebnisse der Okklusionstherapie zum binokularem Training. [17] Die neuen Trainingsansätze scheinen daher nicht besser zu sein als Okklusion. Sie können aber möglicherweise über erhöhte Aufmerksamkeit und Compliance zu Verbesserungen führen und auch bei Erwachsenen eingesetzt werden.

- [1] Bates, WH. The Cure of Imperfect Sight by Treatment Without Glasses. New York : Central Fixation Pub. Co, 1920.
- [2] Rawstron J.A., Burley C.D., Elder M.J. A systematic review of the applicability and efficacy of eye exercises. *J Pediatr Ophthalmol Strabismus*. 42(2), 2005, 82-8.
- [3] Diagnostik und Behandlung von Kindern und Jugendlichen mit Lese- und / oder Rechtschreibstörung. s.l. : Evidenz- und konsensbasierte Leitlinie, Vols. AWMF-Registernummer 028 -044.
- [4] Scheiman, M. Long-term effectiveness of treatments for symptomatic convergence insufficiency in children. *Optom Vis Sci*. 86, 2009, Vols. 1096-1103, pp. 86(9):1096-103.
- [5] Rouse, MW and Hyman, L. Frequency of convergence insufficiency in optometry clinic settings. Convergence insufficiency and Reading study (CIRS) group. *Optom Vis Sci*. 75, 2008, Vols. 88-96, p. Volume 76.
- [6] Scheiman, M. Non-surgical interventions for convergence insufficiency. *Cochrane Database of Systematic Reviews*. 2011, Vol. 3.
- [7] Scheiman M, Talasan H. Objective Assessment of Disparity Vergence after Treatment of Symptomatic Convergence Insufficiency in Children. *Optom Vis Sci*. 96, 2019, Vols. 3-16.

- [8] Scheiman M, Cotter S. Treatment of accommodative dysfunction in children: results from a randomized clinical trial. *Optom Vis Sci.* 88, 2011, Vols. 1343-52, pp. 88(11):1343-52.
- [9] DeCarlo, DK. ADHD and Vision Problems in the National Survey of Children's Health. *Optim Vis Sci.* 93, 2016, Vols. 459-465.
- [10] Elflein, HM. Amblyopieprävalenz in Deutschland. *Dtsch Arztebl Int.* 112, 2015, Vols. 338-44.
- [11] Li, T. Conventional occlusion versus pharmacologic penalization for amblyopia. *Cochrane Database of Systematic Reviews.* 8, 2019.
- [12] Repka, MX. A randomized trial of patching regimens for treatment of moderate amblyopia in children. *Archives of Ophthalmology.* 121, 2003, Vols. 603-11.
- [13] Kämpf, U. Unterstützende Amblyopiebehandlung durch Computerspiele mit Hintergrundstimulation: Eine 10-tägige plazebo-kontrollierte Pilot-Studie. *Klin Monatsbl Augenheilkd.* 2001, Vol. 218.
- [14] Bau, V. Webbasierte Stimulationstherapie bei Kindern mit unbehandelter Amblyopie. *Klin Monatsbl Augenheilkd.* 2012, Vol. 229.
- [15] Astle, AT. Can perceptual learning be used to treat amblyopia beyond the critical period of visual development? *Ophthalmic Physiol Opt.* 2011, Vol. 31, 564-573.
- [16] Tailor, V and Bossi, M. Binocular versus standard occlusion or blurring treatment for unilateral amblyopia in children aged three to eight years. *Cochrane Database of Systematic Reviews.* 2015, Vol. 8.
- [17] Manh, VM. A Randomized Trial of a Binocular iPad Game Versus Part-Time Patching in Children Aged 13 to 16 Years With Amblyopia. *Am J Ophthalmol.* 2018, Vol. 186, 104-118.

Lichtwirkungen aus Sicht der neuesten Medizinischen Forschung

Prof. Dr. med. Richard H. W. Funk, , Institut für Anatomie und Zellbiologie der TU Dresden, Präsident der Dresden International University

Überblick

In den letzten Jahrzehnten erlebten wir drastische Veränderungen in unserem Lebensstil: uns umgibt immer mehr und helleres Licht - überall. Immer häufiger verwenden wir Bildschirme von Computern, Tablets, Smartphones und TV. Die künstlichen Lichtquellen sind oftmals Leuchtstofflampen, LEDs und OLEDs. Diese mehr zum kurzwelligen Bereich hin tendierenden Lichtquellen machen zunehmend die Nacht zum Tag.

Im Normalfall filtern Hornhaut, Linse und Glaskörper UV-A, UV-B und UV-C-Strahlung. Licht mit längeren Wellenlängen als rund 400 nm – bei Kindern sogar noch kürzer - trifft direkt auf die Netzhaut. Diese Teile des Lichtspektrums können in sehr hohen Dosen akute Schäden der Netzhaut hervorrufen. Unberechenbarer und häufiger rufen unterschwellige Dosen über lange Zeit chronische Schäden an der Netzhaut hervor. Warum schädigen ausgerechnet die kurzen Wellenlängen des Lichts die Netzhautzellen? Dies liegt an der höheren physikalischen Energie, die die kurzen Wellenlängen haben. Trifft Strahlung auf eine Zelle, wird diese von den Molekülen der Zelle aufgenommen. Die hohe Energie der kurzwelligen Strahlung bewirkt, dass Elektronen aus den Molekü-

len entfernt werden oder Bindungen aufgebrochen werden. Dabei entstehen sehr reaktive Molekülformen, zum Beispiel die für die Netzhaut relevante reaktive Sauerstoffspezies (ROS). Diese Radikale reagieren mit den Molekülen in der Zelle, was dann direkt oder indirekt Zellschädigungen zur Folge haben kann.

Charakteristische Merkmale der Säugetiernetzhaut machen diese besonders anfällig für kurze Wellenlängen des Lichts. Die an unserem Institut durchgeführten, jüngsten Studien haben gezeigt, dass Moleküle der Atmungskette nicht nur innerhalb der Mitochondrien des inneren Segments im Photorezeptor, sondern auch im äußeren Segment existieren. Darüber hinaus sind die äußeren Segmente auch wichtige Quellen von reaktiven Sauerstoffradikalen nach Blaulicht-Stress.

Durch diesen neuartigen Befund werden nun die besonderen Merkmale der Photorezeptoren verständlich, wie ihr übermäßiger Sauerstoffverbrauch und die hohe Anfälligkeit für blaues Licht. Die oben genannten Erkenntnisse sind sehr wichtig für eine Neuinterpretation retinaler degenerativer Erkrankungen wie altersabhängige Makuladegeneration (AMD) und andere neurodegenerative Erkrankungen des Auges. Somit gibt es auch eine Ratio für die Behand-

lung mit Antioxidantien und anderen Schutzstoffen sowie von Filterung von Blaulicht durch Gläser oder Linsen.

Funktionelle Anatomie von Netzhaut- und Photorezeptoren

In der Säugetier-Retina schauen die Photorezeptoren in Richtung Aderhaut. Dies ist, mit Ausnahme des Makulabereichs, ungünstig für eine optimale Auflösung des dargestellten Bildes. Das Licht muss zunächst alle Schichten der Netzhaut passieren, bevor es an den Photorezeptoren einen photobiologischen Effekt hat. Die Stütz- und Hilfszellen der Netzhaut, die sogenannten Müller-Gliazellen, leiten das Licht wie Lichtleiter präzise von der inneren Netzhaut zu den äußeren Segmenten der Photorezeptoren. [1] Dies wirkt umständlich, der direkte Kontakt mit der sehr gut durchbluteten Aderhaut ist jedoch eine Garantie für eine ausreichende Sauerstoffversorgung der Photorezeptorscheiben, die in den Außengliedern die Lichttransduktionskette beherbergt sind. Die Scheiben sind gekennzeichnet durch einen maximalen Sauerstoffverbrauch – der höchste, der im menschlichen Körper gefunden wird. [2] Dieser extreme Sauerstoffverbrauch verursacht das Problem, dass Sehpigmente sich vor allem im Rhodopsin/Iodopsin-Zyklus durch Radikale zu Di-Retinoid-Pyridinium-Ethanolamin (A2E) transformieren. Dieses Abbauprodukt (Metabolit) sammelt sich dann als einer der gefährlichsten Bestandteile von Lipofuszin im retinalen Pigmentepithel (RPE) an. In einem weiteren Teufelskreis blockiert A2E einen Baustein der Atmungskette in den Mitochondrien. [3] Das Radikal-Produkt A2E selbst erzeugt dann neue ROS.

Ein hoher Gehalt an mehrfach ungesättigten Fettsäuren macht die Membranen der Rezeptoraußenglieder weich, um die Mobilität des visuellen Pigmentzyklus zu ermöglichen. Gleichzeitig führt genau das dazu, dass die äußeren Segmentscheiben besonders anfällig für Lipidoxidation durch ROS sind [2, 4], was wiederum eine weitere Quelle für die ROS-Bildung darstellt. [4]

Hinzu kommt, dass blaues Licht die Produktion von Radikalen, insbesondere ROS, in Mitochondrien des inneren Segments der Photorezeptoren massiv erhöht. [11] Hier absorbieren insbesondere Enzyme der Atmungskette Wellenlängen von 440 nm bis 450 nm und verursachen die Produktion von ROS und oxidativem Stress. [12] So werden nach Blaulicht-Exposition zusätzlich ROS durch Mitochondrien produziert, was zu weiteren Schäden führen kann.

Wir fanden in eigenen Untersuchungen an explantierten Retinae von Mäusen eine Erhöhung der ROS-Produktion nach 0,5 Stunden erhöhter Blaulicht-Exposition; dann nach Stunden und Tagen morphologische Veränderungen wie das Verbiegen von äußeren Segmenten und Brüche innerhalb der Scheiben. [13, 14] Erst lange nach diesen Schäden in den Photorezeptoren ist eine zweite Zelllinie betroffen, nämlich die Pigmentepithelzellen.

Alle diese Erkenntnisse zeigen, dass es sinnvoll ist, die ROS-Produktion bis zu einem gewissen Grad zu begrenzen. Man muss allerdings auch sagen, dass ROS-Bildung auf niedrigem Niveau wichtig ist für die Zellinformation; ebenfalls wird eine antimikrobielle Wirkung über den Ausstoß von ROS über Leukozyten bewirkt. [17] Die Grup-

pe von E. Stefansson hat einen sehr hohen Anteil an im Blut gelöstem Sauerstoff (pO_2) in der Aderhaut gemessen, der fast linear in Richtung der Netzhaut abnimmt [5], weil die Photorezeptoren den meisten Sauerstoff selbst konsumieren. [6] So verbrauchen nicht nur die inneren Segmente der Photorezeptoren mit ihren Mitochondrien zur ATP-Bildung Sauerstoff sondern auch die Außensegmente der Photorezeptoren. [8, 9] Damit ist eine zweite Quelle für ROS-Bildung in den Photorezeptoren vorhanden. Zusammen mit einer italienischen Gruppe haben wir gefunden, dass sich Enzyme der Atmungskette auch direkt in den Membranen der Photorezeptor-Außensegmente befinden. [9] In isolierten Außensegmenten konnten wir zeigen, dass ein Protonenpotentialunterschied über die Scheibenmembranen besteht, was ein weiterer Beleg für den extrem hohen Sauerstoffbedarf der Photorezeptoren ist.

Die übermäßige Produktion von ROS nach Blaulicht aber ist schädlich für Zellen wie z.B. die Photorezeptoren. Darüber hinaus konnte durch ROS eine Beschleunigung neurodegenerativer Erkrankungen nachgewiesen werden [2, 13].

Circadianer Rhythmus und Netzhaut

Bei allen Problemen, die die Blaulicht-Exposition mit sich bringt, ist jedoch auch ihr Einfluss auf den Tag-Nacht-Rhythmus zu berücksichtigen.

Melatonin, welches auch als „Schlafhormon“ bekannt ist, wird am meisten zwischen 18:00 und 24:00 Uhr aus der Hypophyse freigesetzt. Es ist wichtig für Schlaf, Erholung und Regeneration. Licht der Wellenlängen 380 nm bis

420 nm regt spezielle, melanopsinhaltige Ganglienzellen in der Netzhaut an, die das Melatonin im Körper abbauen. Diese Wellenlängen sind im natürlichen Sonnenspektrum am Morgen vermehrt vorhanden, was das Aufwachen am Morgen fördert.

Die melanopsinhaltigen Ganglienzellen differenzieren nicht zwischen natürlichen und künstlichen Lichtquellen. Die abendliche Einwirkung der Strahlung von Computermotoren, Tablets, Smartphones und TV auf unsere Netzhaut behindert die abends einsetzende Freisetzung des Hormons Melatonin und wirkt wie ein Tageslichttrigger für unseren endogenen circadianen Rhythmus. Ein- und Durchschlafstörungen können die Folge sein. Darüber hinaus ist der menschliche Körper während der Aktivierung des Parasympathikus und bei Regeneration in der nächtlichen Erholungsphase viel anfälliger für Umweltstress wie zu viel Licht.

- [1] Franze K, Grosche J, Skatchkov SN, Schinkinger S, Foja C, Schild D, Uckermann O, Travis K, Reichenbach A, Guck J. Muller cells are living optical fibers in the vertebrate retina. *Proc Natl Acad Sci U S A*. 2007 May 15; 104(20):8287-92
- [2] Funk RH, Schumann U, Roehlecke C. Outer Segments of Retinal Photoreceptors – A Review in the Light of Novel Findings. *Annual Research & Review in Biology* 2014; 4(16): 2553-2565
- [3] Shaban H, Richter C. A2E and blue light in the retina: the paradigm of age-related macular degeneration. *Biol Chem*. 2002; 3-4(383):537-45.
- [4] Beatty S, Koh H, Phil M, Henson D, Boulton M. The role of oxidative stress in the pathogenesis of age-related macular degeneration. *Surv Ophthalmol*. 2000; 2(45):115-34.
- [5] Stefansson E, Geirsdottir A, Sigurdsson H. Metabolic physiology in age related macular degeneration. *Prog Retin Eye Res*. 2010; 1(30):72-80.
- [6] Alder VA, Ben-Nun J, Cringle SJ. PO_2 profiles and oxygen consumption in cat retina with an occluded retinal circulation. *Invest Ophthalmol Vis Sci*. 1990; 6(31):1029-34.

- [7] Field MG, Yang D, Bian ZM, Petty HR, Elner VM. Retinal flavoprotein fluorescence correlates with mitochondrial stress, apoptosis, and chemokine expression. *Exp Eye Res.* 2011; 4(93):548-55.
- [8] Panfoli I, Calzia D, Bianchini P, Ravera S, Diaspro A, Candiano G Evidence for aerobic metabolism in retinal rod outer segment disks. *Int J Biochem Cell Biol.* 2009; 12(41):2555-65.
- [9] Calzia D, Panfoli I, Heinig N, Schumann U, Ader M, Traverso CE, Funk RH, Roehlecke C. Impairment of extramitochondrial oxidative phosphorylation in mouse rod outer segments by blue light irradiation. *Biochimie.* 2016 Jun; 125:171-8.
- [10] Del Olmo-Aguado S, Manso AG, Osborne NN. Light might directly affect retinal ganglion cell mitochondria to potentially influence function. *Photochem Photobiol.* 2012; 6(88):1346-55.
- [11] Lascaratos G, Ji D, Wood JP, Osborne NN. Visible light affects mitochondrial function and induces neuronal death in retinal cell cultures. *Vision Res.* 2007; 9(47):1191-201.
- [12] Boulton M, Rozanowska M, Rozanowski B. Retinal photodamage. *J Photochem Photobiol B.* 2001; 2-3(64):144-61.
- [13] Roehlecke C, Schumann U, Ader M, Brunssen C, Bramke S, Morawietz H, Funk RH. Stress reaction in outer segments of photoreceptors after blue light irradiation. *PLoS One.* 2013 Sep 11; 8(9).
- [14] Knels L, Valtink M, Roehlecke C, Lupp A, de la Vega J, Mehner M, Funk RH. Blue light stress in retinal neuronal (R28) cells is dependent on wavelength range and irradiance. *Eur J Neurosci.* 2011 Aug; 34(4):548-58.
- [15] Funk RH, Schumann U, Engelmann K, Becker KA, Roehlecke C. Blue light induced retinal oxidative stress: Implications for macular degeneration. *World J Ophthalmol* 2014; 4(3): 29-34
- [16] Wu J, Seregard S, Algvere PV. Photochemical damage of the retina. *Surv Ophthalmol.* 2006 Sep-Oct; 51(5):461-81
- [17] Yang CS, Shin DM, Lee HM, Son JW, Lee SJ, Akira S, Gougerot-Pocidal MA, El-Benna J, Ichijo H, Jo EK. ASK1-p38 MAPK-p47phox activation is essential for inflammatory responses during tuberculosis via TLR2-ROS signalling. *Cell Microbiol.* 2008 Mar; 10(3):741-54
- [18] Bhatt L, Groeger G, McDermott K, Cotter TG. Rod and cone photoreceptor cells produce ROS in response to stress in a live retinal explant system. *Mol Vis.* 2010 Feb 23; 16:283-93
- [19] Jarrett SG, Boulton ME. Consequences of oxidative stress in age-related macular degeneration. *Mol Aspects Med.* 2012 Aug; 33(4):399-403
- [20] Yang XM, Yafai Y, Wiedemann P, Kuhrt H, Wang YS, Reichenbach A, Eichler W. Hypoxia-induced upregulation of pigment epithelium-derived factor by retinal glial (Müller) cells. *J Neurosci Res.* 2012 Jan; 90(1):257-66
- [21] Hollborn M, Reichmuth K, Prager P, Wiedemann P, Bringmann A, Kohen L. Osmotic induction of placental growth factor in retinal pigment epithelial cells in vitro: contribution of NFAT5 activity. *Mol Biol Rep.* 2016 Aug; 43(8):803-14

Allgemeinerkrankungen und Auge

Dr. rer. nat. Andreas Berke, Direktor der Höheren Fachschule für Augenoptik in Köln

Das Auge ist, obgleich es von Knochen umgeben an exponierter Stelle des Körpers gelegen ist, kein isoliertes Organ. Über Blutgefäße und Nervenbahnen kommuniziert es mit dem Körper, sodass über diese Kommunikationswege Erkrankungen des Körpers auch auf das Auge übergreifen können. Eine Besonderheit des Auges ist sein immunologisches Privileg, das es anfällig für hämatogen, das heißt über die Blutbahn sich ausbreitende Tumoren und Infektionen macht. Auch die häufig zu beobachtende Beteiligung des Auges bei Autoimmunerkrankungen wie Rheuma oder Multiple Sklerose hängt eng mit dem immunologischen Privileg zusammen.

Auge und Blutkreislauf

Erkrankungen der Blutgefäße können auch am Auge auftreten. Die Netzhaut wird als „Fenster der Niere“ bezeichnet, da durch Bluthochdruck hervorgerufene Schäden an den retinalen Blutgefäßen häufig auf Erkrankungen der Niere zurückzuführen sind. Neben dem Bluthochdruck, der die Blutgefäße mechanisch schädigt, ist die Zuckerkrankheit die zweite wichtige Allgemeinerkrankung, die die Blutgefäße der Netzhaut schädigt. Als Folge der Schädigung der Blutgefäße durch Glukose kommt es zum Austritt von Fetten, harte Exsudate, aus den Gefäßen. Weiche Exsudate oder Cotton Wool Herde sind auf Infarkte der retinalen Ganglienzellen zurückzuführen. Gehen Blutge-

fäße verloren, kommt es wegen des dabei auftretenden Sauerstoffmangels oft zur Neubildung von Blutgefäßen. Diese können in den Glaskörper hineinwachsen. Das Auftreten dieser Komplikation wird als proliferative diabetische Retinopathie bezeichnet. Daraus resultierende Glaskörperblutungen bergen das Risiko von Netzhautablösungen, die für einen großen Teil der jährlich 8500 Erblindungen in Deutschland als Folge der Zuckerkrankheit verantwortlich sind.

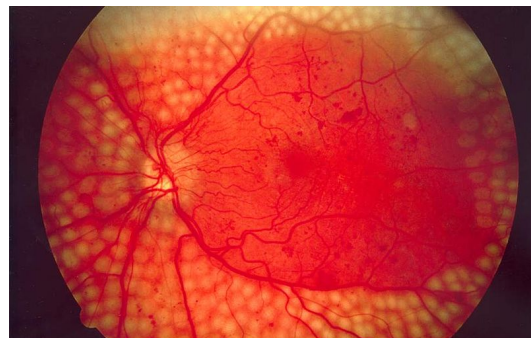


Abb. 1: Laserbehandlung (panretinale Fotokoagulation) bei proliferativer diabetischer Retinopathie [1]

Die Durchblutung von Netzhaut und Aderhaut übersteigt die von Herz, Niere und Gehirn um ein Vielfaches. Bedingt durch diese starke Durchblutung von Netzhaut und Aderhaut, die nicht nur der Ernährung der Netzhaut, sondern auch deren Kühlung dient, ist das Auge häufig auch Zielorgan von Metastasen von Tumoren. Besonders Brust- und Lungentumoren metastasieren regelmäßig ins Auge. Etwa jeder zehnte Primärtumor zeigt Metastasen im

Auge. Wichtigstes Symptom von Metastasen im Auge sind Sehverschlechterungen. Treten diese auf, ist die Überlebensprognose sehr schlecht. In mehr als 50 Prozent aller Fälle von Leukämien ist auch das Auge beteiligt, wobei die nichtdurchbluteten Gewebe, Hornhaut, Trabekelwerk, Linse, Glaskörper, nicht betroffen sind. Die Fließeigenschaften des Blutes verschlechtern sich bedingt durch die stark erhöhte Zahl weißer Blutkörperchen, sodass die kleinen Blutgefäße des Auges leicht verstopfen. Der Mangel an roten Blutkörperchen und Blutplättchen ist die Ursache der häufig auftretenden Blutungen in der Netzhaut.

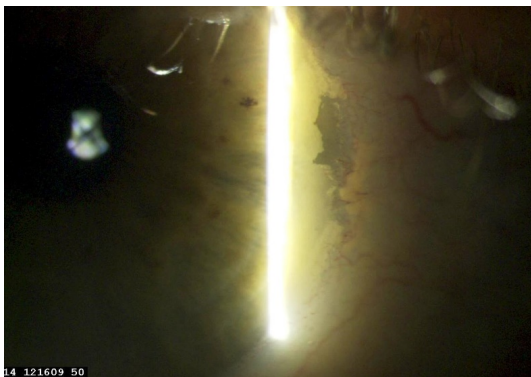


Abb. 2: Calcium-Plaques bei einem 41-jährigen Dialyse-Patienten. Die Niere reguliert den Calcium-Haushalt des Körpers. Erkrankungen der Niere haben eine erhöhte Calcium-Konzentration im Blut zur Folge. Es kommt zu Ablagerungen von Calcium u.a. in Hornhaut und Bindehaut.

Hornhaut und Linse gelten als bradytroph, das heißt sie werden nicht über Blutgefäße ernährt. Bradytrophe Gewebe neigen zu Ablagerungen von Substanzen, die entweder über den Tränenfilm oder das Kammerwasser herantransportiert werden. Da bradytrophe Gewebe keine Blutgefäße haben, können die eingelagerten Substanzen nur in sehr geringem Umfang wieder abtransportiert werden. Ablagerungen in der Hornhaut und Bindehaut

können Metalle wie Calcium (Nierenerkrankungen) oder Kupfer (Morbus Wilson) sein. Eisenablagerungen werden häufig dann beobachtet, wenn es keinen regulären Austausch der Tränenflüssigkeit gibt. Der Greisenbogen ist eine häufig bei älteren Menschen auftretende Ablagerung von Lipiden. Ursache sind altersgemäß erhöhte Blutfettwerte. Erkrankungen des Stoffwechsels von Aminosäuren bedingen die Einlagerung von Aminosäuren (z. B. Cystinose) in der Hornhaut. Auch Medikamente erreichen über die Blutbahn das Auge und können bei langwährender Einnahme in Hornhaut und Linse abgelagert werden.

Über die Blutgefäße können auch Krankheitserreger das Auge erreichen. Die Toxoplasmose, deren Erreger bei den meisten Erwachsenen im Blut nachweisbar ist, kann zu schwerwiegenden Entzündungen der Netzhaut und Aderhaut führen.

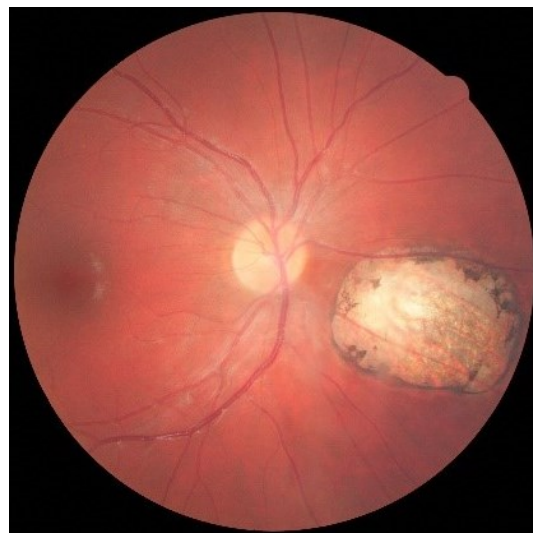

Abb. 3: Narbe in der Netzhaut bei kongenitaler Toxoplasmose. Eine Schwächung des Immunsystems kann zu einer Reaktivierung des im Körper vorhandenen Erregers (*Toxoplasma gondii*) führen.

Immunprivileg des Auges

Unter immunologischen Aspekten stellt das Auge eine Besonderheit dar, die es mit nur wenigen anderen Organen wie beispielsweise dem Gehirn teilt. Immunreaktionen gehen mit Entzündungsreaktionen einher, die unter Narbenbildung abheilen und damit einen schweren Funktionsverlust des Organs verursachen. Im Auge wird das immunologische Privileg unter anderem durch die fehlenden Blutgefäße der Hornhaut aufrechterhalten. Die Hornhaut existiert für das Immunsystem nicht, weshalb Hornhauttransplantationen unter dem Gesichtspunkt von Abstoßungsreaktionen relativ unproblematisch sind. An der Aufrechterhaltung des immunologischen Privilegs ist auch die Milz beteiligt. Sie sendet, nachdem sie Kenntnis von Entzündungsreaktionen in der Vorderkammer erhalten hat, entzündungsregulierende Lymphozyten zum Auge, um dort die Entzündungsreaktionen herunterzufahren.

Das immunologische Privileg hat zwar den Vorteil, dass gewebeschädigende Entzündungsreaktionen unterbleiben, machen das Auge aber auch anfällig für Metastasierungen und das Wiederaufflammen von Entzündungsreaktionen. Schließlich ist auch die Beteiligung des Auges an vielen Autoimmunerkrankungen, wie Rheuma und Multiple Sklerose, die Folge des Immunprivilegs. Bei jungen Männern, die häufiger an Entzündungen der Iris erkranken, sollte immer auch an die Bechterewsche Krankheit gedacht werden. Eine Autoimmunerkrankung, die äußeren Augenmuskeln angreift, ist die Basedowsche Krankheit.

Auge und Nerven

Das Auge ist ein Sinnesorgan, das einerseits Informationen vom Gehirn erhält und andererseits Informationen an das Gehirn sendet. Erkrankungen des Auges, die die optischen Eigenschaften des Auges verändern, werden sehr deutlich wahrgenommen. Erkrankungen der Hirnnerven, die die Tränendrüse steuern, machen sich als trockenes Auge bemerkbar. Schädigungen dieser Nerven können durch Infektionen, beispielsweise Herpes simplex, Gürtelrose, oder neurologische Defekte des Gehirns verursacht sein. Nach Lasik-Operationen an der Hornhaut erneuern sich die Hornhautnerven, die die Tränenproduktion auslösen, nicht wieder vollständig, sodass auch hier mit einem trockenen Auge zu rechnen ist.

Erkrankungen der okulomotorischen Nerven haben Augenbewegungsstörungen zur Folge. Abgesehen von Hirntumoren oder Aneurysmen sind es vor allem die Zuckerkrankheit und die Multiple Sklerose, die die okulomotorischen Nerven schädigen. Der Nervus abducens als längster okulomotorischer Nerv ist sehr häufig bei der Multiplen Sklerose geschädigt, weshalb die Abduzensparese auch zu den Frühsymptomen dieser Krankheit gehört. Ist der Sehnerv betroffen, kommt es auch zur Verschlechterung der Sehschärfe, des Gesichtsfeldes und des Farbensehens.

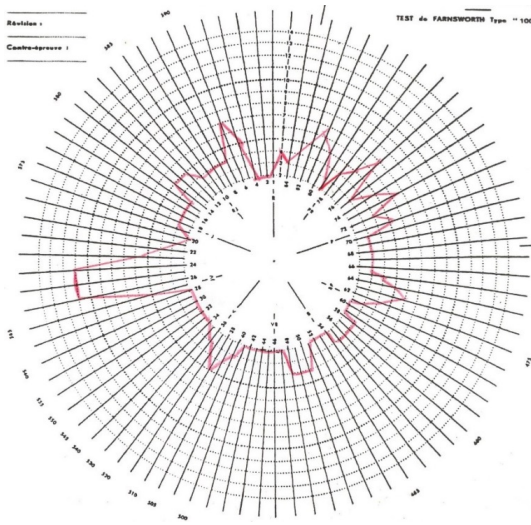


Abb. 4: Auffälligkeiten des Farbsehens im Munsell-Farnsworth 100 Hue Test bei einer 30-jährigen Patientin mit Multipler Sklerose. Die Farbsinnstörung ist die Folge körperlicher Anstrengung und verschwindet wieder, wenn der Körper wieder zur Ruhe gekommen ist (Uhthoffsches Phänomen).

Die Zuckerkrankheit betrifft vor allem den Nervus oculomotorius. Augenbewegungsstörungen und ein herabhängendes Oberlid sind die charakteristischen klinischen Zeichen bei einer Schädigung dieses Hirnnervs. Sind auch die in diesem Nerv verlaufenden parasympathischen Nervenfasern betroffen, was beispielsweise bei einem Aneurysma auftreten kann, das den Nervus oculomotorius mechanisch schädigt, werden auch Nahakkommodation und Miosis ausfallen.

Veränderungen der Augen zur Diagnostik von Allgemeinerkrankungen

Einige Erkrankungen weisen in ihrem Frühstadium charakteristische Beteiligungen der Augen auf, welche für die Diagnostik und die Verlaufskontrolle der Erkrankung herangezogen werden können. Morbus Wilson wird auch

anhand der Kupferablagerungen in der Hornhaut, dem Kayser-Fleischerscher Ring oder des Sonnenblumenstars diagnostiziert. Auch Morbus Fabry, eine Stoffwechselerkrankung, die das Nervensystem betrifft, zeigt typische Ablagerungen in der Hornhaut. Arteriosklerotische Veränderungen der Blutgefäße werden bereits zur Abschätzung des Infarktrisikos herangezogen. Viele Schlaganfälle kündigen sich durch vorübergehende Gesichtsfeldausfälle an.

[1] https://commons.wikimedia.org/wiki/File:Fundus_photo_showing_scatter_laser_surgery_for_diabetic_retinopathy_EDA09.JPG